УДК 611.779-085:615.814.1:547.995.15:577.91.001.5

Новый взгляд на возможности микронидлинга: микроигольчатая редермализация кожи различных участков тела с применением PERFOSKIN Complex

Ю.В. Андрашко[1], И.А. Андрашко[2,3], Р.Р. Яремкевич[3]
[1] *Ужгородский национальный университет*
[2] *Лечебно-диагностический центр «Эстимед»*
[3] *Лечебно-диагностический центр «Асклепий»*

Резюме
Процедура микроигольчатой редермализации кожи базируется на комплексном действии микроигольчатой терапии (индукция синтеза коллагена) и восстановительном эффекте редермализации (использовании комбинации гиалуроновой и янтарной кислот). Основное отличие от традиционного микронидлинга заключается в возможности вводить препарат одномоментно с проколами, что обеспечивает равномерное и полное поступление активных веществ в дерму.
Данная процедура продемонстрировала свою эффективность в коррекции эстетических проблем кожи различных участков тела – стрии в области живота, бедер и ягодиц, возрастные изменения кожи тыльной поверхности рук, области шеи и декольте, а также участков кожи колен.

Ключевые слова: *кожа тела, стрии, микронидлинг, микроигольчатая терапия, редермализация, гиалуроновая кислота, янтарная кислота, микроигольчатая редермализация тела.*

Введение

- Самая древняя форма иглотерапии – акупунктура, как часть традиционной китайской медицины, уходит своими корнями в каменный век.
- Наппаж – французская методика омоложения кожи, используемая последние пятьдесят лет, является еще одной формой микроигольчатой терапии. Представляет собой частые, быстрые инъекции под углом к поверхности кожи.
- D.S. Orentreich и N. Orentreich в 1995 г. описали диссекцию кожи иглой как способ стимуляции восполнения полноценной соединительной ткани при атрофических рубцах и морщинах. A. Camirand и J. Doucet осуществляли коррекцию рубцов с помощью аппарата для татуажа, пытаясь разрыхлить ткани рубца множественными уколами.
- В 2006 г. Fernandes описал принцип транскутанной индукции синтеза коллагена с помощью специально разработанного устройства – дермароллера.
- На сегодняшний день микронидлинг, несомненно, – одна из самых популярных и хорошо задокументированных процедур с доказанной эффективностью в решении множества эстетических проблем кожи.
- Institute Hyalual, как эксперт в сохранении и улучшении качества кожи, успешно соединил возможности микронидлинга и восстановительный эффект редермализации в новой уникальной процедуре – микроигольчатой редермализации кожи.

Медицинский микронидлинг – это контролируемое точечное повреждение кожи с целью стимуляции образования новых коллагеновых структур. Для медицинского микронидлинга используются иглы длиной от 0,5 мм до 2 мм, что позволяет достичь дермального слоя, где происходят наиболее существенные гистологические процессы, связанные со старением, – снижение числа и размеров фибробластов, уменьшение объема эластиновых и коллагеновых волокон, снижение количества гиалуроновой кислоты и др.

Эффект транскутанной индукции синтеза коллагена возникает в результате естественной реакции кожи на травму. При точечном повреждении кровеносных микрососудов происходит высвобождение тромбоцитов и развивается воспалительный процесс защитного характера. Это стимулирует высвобождение факторов роста и инфильтрацию фибробластами. Результатом целого ряда последующих патофизиологических процессов становится активизация синтеза коллагена и эластина в дермальном слое кожи. Ремоделирование ткани продолжается в течение нескольких дней и даже месяцев после травмы и в основном осуществляется посредством фибробластов. Коллаген III типа постепенно замещается коллагеном I типа, волокна которого гораздо прочнее.

Преимущества микронидлинга в сравнении с другими инвазивными косметическими процедурами (лазерными, инъекционными и др.) очевидны:

- отсутствие тотального повреждения эпидермиса;
- возможность контролировать степень воздействия и глубину инвазии;
- высокая эффективность в сочетании с простотой и доступностью методики.

Кроме того, медицинский микронидлинг позволяет обеспечить интрадермальную доставку активных ингредиентов.

Institute Hyalual предлагает успешно использовать эти преимущества в решении эстетических проблем кожи, которая на различных участках тела имеет свои особенности, отличается разной плотностью и толщиной жировой прослойки, из-за чего стареет неравномерно. Кроме того, имеется ряд специфических проблем, например, стрии – эстетический дефект кожи на уровне дермы, характеризующийся снижением синтеза коллагена и эластина фибробластами.

Микроигольчатая редермализация кожи различных участков тела – уникальная процедура омоложения и естественного обновления кожи, соединяющая преимущества классического микронидлинга и восстановительный эффект редермализации.

Показания к проведению процедуры:

- сниженный тонус и эластичность кожи;
- стрии;
- рубцы, в том числе постакне;
- гиперпигментация различной этиологии;
- мелкие и крупные морщины

Микроигольчатая редермализация выполняется с помощью специально разработанного комплекса PERFOSKIN Complex, что делает эту процедуру уникальной. PERFOSKIN Complex состоит из PERFOSKIN Device – стерильного медицинского изделия одноразового использования, которое обеспечивает механическое воздействие, и PERFOSKIN Prederm – медицинского средства, содержащего 5 мл активных ингредиентов (0,55 % гиалуроновую и янтарную кислоту).

Основное отличие от традиционного микронидлинга заключается в возможности вводить препарат одномоментно с проколами, что обеспечивает равномерное и полное поступление активных веществ в дерму.

Эффект редермализации кожи достигается также за счет особого состава действующих веществ – высокомолекулярной гиалуроновой кислоты, которая поддерживает клеточный гомеостаз, и янтарной кислоты, обладающей мощными восстановительными и антиоксидантными свойствами.

PERFOSKIN Device существует в двух модификациях: I тип – для деликатных зон (шея и декольте, живот, кисти рук) и II тип – для зон, требующих более интенсивного воздействия (бедра, ягодицы, спина). Каждая модификация имеет барабан с уникальной запатентованной конструкцией, обеспечивающей «умное» воздействие на кожу разных зон и максимальную абсорбцию действующих веществ. Длина игл 1,5 мм и 1,2 мм позволяет воздействовать на уровне дермального слоя кожи.

Длительность курса микроигольчатой редермализации кожи различных участков тела определяется индивидуально, в зависимости от конкретной проблемы, текущего состояния кожи и желаемого результата, и составляет в среднем от двух до восьми процедур.

Цель данного исследования заключалась в изучении и оценке эффективности процедуры микроигольчатой редермализации с применением PERFOSKIN Complex для коррекции эстетических проблем кожи.

Материалы и методы исследования

Для проведения клинического исследования были отобраны 20 женщин в возрасте от 29 до 62 лет европеоидной расы, которые были распределены в 4 группы, соответственно критериям включения (наличие нижеперечисленных проблем), а именно:

- стрии на участках передней брюшной стенки, ягодицах и/или аксилярных участках;
- дряблая морщинистая кожа в области шеи и декольте;
- дряблая, морщинистая кожа над локтевыми и/или коленными суставами;
- дряблая морщинистая кожа тыльной поверхности кистей.

Каждая из пациенток в течение исследования прошла курс микроигольчатой редермализации с помощью PERFOSKIN Complex, состоявший из 6–8 процедур (в зависимости от проблемы) с интервалом 9 ± 1 дней между визитами.

Для оценки результатов терапии проводили предварительные, текущие и итоговые опросы (на основе предварительно разработанного опросника со шкалами для математической и визуальной оценки критериев качества кожи врачом и пациентом самостоятельно), а также фотофиксацию. Для объективной оценки состояния кожи проблемной области использовали дерматоскопическое исследование, а также патогистологическую оценку образцов биопсийного материала в отдельных группах (пациенты со стриями).

Результаты и их обсуждение

I группа: кожа со стриями

Пятеро пациентов в возрасте от 29 до 40 лет прошли курс (8 процедур) микроигольчатой редермализации с целью устранения стрий на участках кожи живота, бедер и ягодиц.

Во время первого, третьего и последнего визита пациенты отражали в анкете уровень их удовлетворенности состоянием кожи в области проведения манипуляции по 10-балльной аналоговой шкале. Все участники группы на первом визите были недовольны состоянием кожи конкретного участка. Однако уже во время третьего визита почти все пациенты сообщили об улучшении (уровень удовлетворенности составил 5,80 ± 3,06 балла). На момент окончания курса четверо пациентов сообщили о значительном улучшении, а у одного пациента уровень удовлетворенности состоянием кожи не изменился (хотя уменьшение интенсивности стрий было отмечено как врачом, так и самим пациентом). Средний уровень удовлетворенности пациента состоянием кожи после проведенной терапии во время последнего визита составлял 8,18 ± 3,19 балла.

Всем пациентам со стриями была выполнена биопсия участков поражения наборами для Punch-биопсии (диаметр – 5 мм) на первом и последнем (8-м) визитах.

По результатам патогистологического исследования в образцах биопсийного материала, взятых на последнем визите, у всех пяти пациентов отмечалось: более равномерное, по сравнению с исходным состоянием, расположение эластичных волокон, а также наличие новых, недавно синтезированных, бледнее окрашенных эластических волокон.

Дерматоскопическая и клиническая (визуальная) оценка качественных характеристик проблемных участков кожи, подвергшихся микроигольчатой редермализации, у пациентов со стриями проводилась на первом, третьем и последнем (8-м) визитах (рис. 1, 2). По результатам итоговой дерматоскопии у всех 5 пациентов отмечалось значительное улучшение дерматоскопической картины, в частности:

- значительная сглаженность перехода участков стрий на здоровую кожу;
- полное отсутствие сосудистого компонента;
- отсутствие дерматоскопических признаков сухости кожи (отсутствие микрошелушения);
- значительное осветление тона кожи на фоне снижения количества микропигментаций.

II группа: кожа шеи и декольте

Пятеро пациентов в возрасте от 37 до 53 лет проходили курс (6 процедур) микроигольчатой редермализации кожи в области шеи и декольте с целью устранения возрастных изменений, повышения эластичности и тургора кожи.

Во время первого, третьего и последнего визита пациенты отражали в анкете уровень их удовлетворенности состоянием кожи шеи и участка декольте до и после проведенных манипуляций по 10-бальной аналоговой шкале. Все участники группы при первом визите были сильно или умеренно недовольны состоянием кожи (уровень удовлетворенности составил 2,98 ± 2,78 балла). Во время третьего визита пациенты отметили лишь незначительное улучшение (4,88 ± 2,20 балла). Существенные визуальные изменения произошли в течение второй половины курса (рис. 3), так что во время последнего визита средний уровень удовлетворенности стремительно вырос и составил 7,76 ± 1,65 балла.

Дерматоскопическая оценка качественных характеристик проблемных участков кожи, подвергшихся микроигольчатой редермализации, проводилась на первом, третьем и последнем (6-м) визитах. По результатам итоговой дерматоскопии у всех пациентов отмечалось значительное улучшение дерматоскопической картины (рис. 4), в частности:

- полное отсутствие сосудистого компонента;
- значительное осветление тона кожи на фоне снижения количества микропигментаций.

III группа: кожа тыльной поверхности кистей рук

Пятеро пациентов в возрасте от 35 до 62 лет проходили курс (6 процедур) микроигольчатой редермализации кожи тыльной поверхности кистей рук с целью восстановления эластичности и тургора, уменьшения дисхромий и других возрастных изменений.

Во время первого, третьего и последнего визита пациенты отражали в анкете уровень их удовлетворенности состоянием кожи тыльной поверхности кистей по 10-балльной аналоговой шкале. Все участники группы при первом визите были умеренно недовольны ее состоянием (уровень удовлетворенности составил 4,38 ± 1,91 балла). Уже во время третьего визита уровень удовлетворенности состоянием кожи заметно вырос (7,02 ± 2,10 балла). В конце курса (во время последнего визита) средний уровень удовлетворенности составил 8,22 ± 1,15 балла.

Дерматоскопическая и клиническая (визуальная) оценка качественных характеристик проблемных участков кожи, подвергшихся микроигольчатой редермализации, осуществлялась на первом, третьем и последнем (6-м) визитах (рис. 5, 6). По результатам итоговой дерматоскопии у всех пациентов отмечалось значительное улучшение дерматоскопической картины, в частности:

- полное отсутствие сосудистого компонента;
- полное отсутствие дерматоскопических признаков сухости кожи;
- значительное осветление тона кожи на фоне снижения количества микропигментаций.

IV группа: кожа участков коленей

Пятеро пациентов в возрасте от 37 до 57 лет проходили курс (6 процедур) микроигольчатой редермализации кожи участков коленей с целью восстановления эластичности и тургора, уменьшения возрастных изменений.

Во время первого, третьего и последнего визита пациенты отражали в анкете уровень их удовлетворенности состоянием кожи участка коленей по 10-балльной аналоговой шкале. Участники

а б в

Рис. 1. Динамика клинической картины кожи до (на 1-м визите (а) и после микроигольчатой редермализации кожи на 3-м (б), 8-м (в) визитах

а б в

Рис. 2. Динамика дерматоскопической картины кожи до (на 1-м визите (а) и после микроигольчатой редермализации кожи на 3-м (б), 8-м (в) визитах

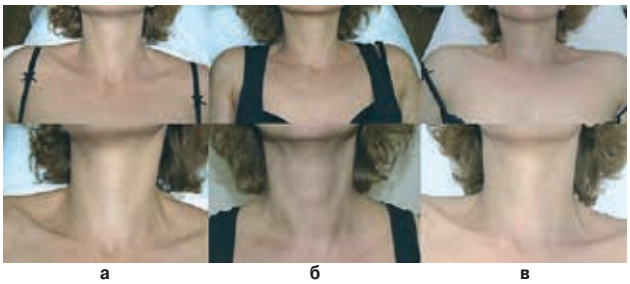

а б в

Рис. 3. Динамика клинической картины кожи до (на 1-м визите (а) и после микроигольчатой редермализации кожи на 3-м (б), 6-м (в) визитах

а б в

Рис. 4. Динамика дерматоскопической картины кожи до (на 1-м визите (а) и после микроигольчатой редермализации кожи на 3-м (б), 6-м (в) визитах

а б в

Рис. 5. Динамика клинической картины кожи до (на 1-м визите (а) и после микроигольчатой редермализации кожи на 3-м (б), 6-м (в) визитах

а б в

Рис. 6. Динамика дерматоскопической картины кожи до (на 1-м визите (а) и после микроигольчатой редермализации кожи на 3-м (б), 6-м (в) визитах

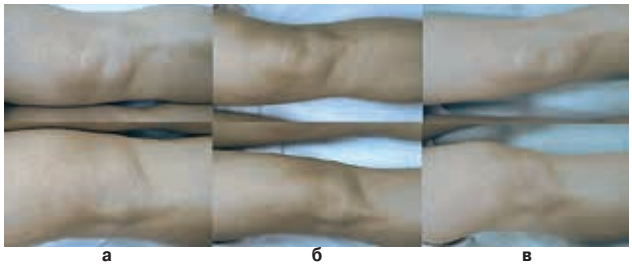

а б в

Рис. 7. Динамика клинической картины кожи до (на 1-м визите (а) и после микроигольчатой редермализации кожи на 3-м (б), 6-м (в) визитах



а б в

Рис. 8. Динамика дерматоскопической картины кожи до (на 1-м визите (а) и после микроигольчатой редермализации кожи на 3-м (б), 6-м (в) визитах

группы на первом визите были умеренно недовольны ее состоянием (уровень удовлетворенности составил 4,60 ± 1,71 балла). Во время третьего визита уровень удовлетворенности состоянием кожи вырос, однако слабо (5,60 ± 1,12 балла). Существенные визуальные изменения произошли в течение второй половины курса, так что во время последнего визита средний уровень удовлетворенности был самым высоким среди всех проведенных процедур на различных участках кожи и составил 9,22 ± 0,70 балла.

Дерматоскопическая и клиническая (визуальная) оценка качественных характеристик проблемных участков кожи, подвергшихся микроигольчатой редермализации, проводилась на первом, третьем и последнем (6-м) визитах (рис. 7, 8). По результатам итоговой дерматоскопии у всех пациентов отмечалось значительное улучшение дерматоскопической картины, в частности:

- значительная сглаженность борозд и гребней (уменьшение выраженности дряблости кожи);
- полное отсутствие дерматоскопических признаков сухости кожи;
- значительное осветление тона кожи на фоне снижения количества микропигментаций.

Восстановление эластичности и тургора кожи

В случае микроигольчатой редермализации участков кожи кистей, шеи и декольте оценивали степень потери эластичности и тургора кожи до и после процедуры. Оценку проводили путем определения длительности разглаживания складки, образованной в результате сжатия кожи между указательным и большим пальцами (методика «Pinch test»). Во всех случаях четко наблюдалось восстановление эластичности и тургора кожи на 1 или 2 балла (рис. 9).

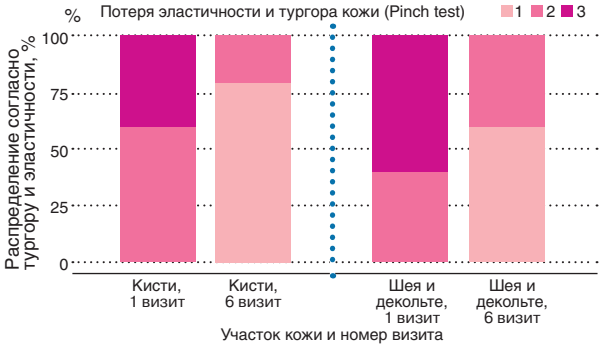

Рис. 9. Динамика эластичности и тургора проблемных участков кожи после проведения микроигольчатой редермализации

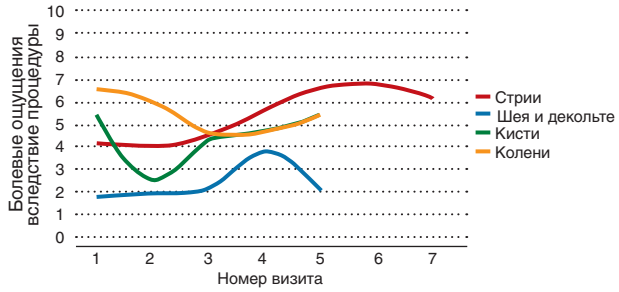

Рис. 10. Разница выраженности болевых ощущений различных участков кожи при проведении микроигольчатой редермализации

Оценка болевых ощущений при применении PERFOSKIN Complex.

Участники исследования сообщали о степени болевых ощущений после каждой манипуляции с помощью визуальной аналоговой шкалы. Полученные результаты свидетельствуют о том, что процедура микроигольчатой редермализации вызывает слабые и умеренные болевые ощущения. Существуют некоторые различия в степени болевых ощущений в зависимости от места проведения процедуры. Так, редермализация области шеи и декольте проходит наименее болезненно. Немного большую болевую интенсивность демонстрируют процедуры в области кистей рук, особенно во время первого и последнего визитов. Умеренные по интенсивности болевые ощущения характерны для редермализация области колен и живота (рис. 10).

Выводы

Процедура микроигольчатой редермализации кожи с помощью PERFOSKIN Complex показала высокую эффективность в решении эстетических проблем различных участков кожи тела с различной степенью выраженности дерматологических дефектов: стрии, возрастные изменения кожи шеи и декольте, тыльной поверхности кистей, области колен.

В результате проведенной терапии наблюдалось восстановление дермальной структуры кожи, выравнивание рельефа, улучшение водного баланса в тканях при отсутствии процесса фиброзирования тканей.

Все участники исследования продемонстрировали высокую удовлетворенность состоянием проблемных участков кожи после курса процедур, отметив улучшение тургора и эластичности, высокую увлажненность кожи, более ровный тон, отсутствие пигментаций, а также значительное снижение выраженности стрий (в I группе).

Таким образом, процедура микроигольчатой редермализации тела может рекомендоваться как универсальная процедура для восстановления и омоложения кожи тела с различными дермальными дефектами: стрии, рубцы, морщины, гиперпигментация различной этиологии, снижение эластичности и тургора кожи и другие возрастные изменения.

Список литературы

1. Orentreich D.S., Orentreich N. Subcutaneous incisionless (subcision) surgery for the correction of depressed scars and wrinkles [Text] / D.S. Orentreich, N. Orentreich // Dermatol Surg. – 1995. –№ 21 (6). – С. 543–549.
2. Camirand A., Doucet J. Needle dermabrasion [Text] / A. Camirand, J. Doucet Aesth // PlastSurg. –1997. – № 2 (1). С. 48–51.
3. Fernandes D. Minimally invasive percutaneous collagen induction [Text] / D. Fernandes. Oral Maxillofac Surg Clin North Am. – 2006.– №17. С. 51–63.
4. Fernandes D. Skin needling as an alternative to laser [Text] / D. Fernandes. Paper presented at the IPRAS Conference, San Francisco, CA, June 1999.

References

1. Orentreich DS, Orentreich N. Subcutaneous incisionless (subcision) surgery for the correction of depressed scars and wrinkles. Dermatol Surg. 1995;21(6):543-549.
2. Camirand A, Doucet J. Needle dermabrasion. Aesth Plast Surg. 1997;2(1):48-51.
3. Fernandes D. Minimally invasive percutaneous collagen induction. Oral Maxillofac Surg Clin North Am. 2006;17:51-63.
4. Fernandes D. Skin needling as an alternative to laser. Paper presented at the IPRAS Conference, San Francisco, CA, June 1999.

НОВИЙ ПОГЛЯД НА МОЖЛИВОСТІ МІКРОНІДЛІНГУ: МІКРОГОЛКОВА РЕДЕРМАЛІЗАЦІЯ ШКІРИ РІЗНИХ ДІЛЯНОК ТІЛА ІЗ ЗАСТОСУВАННЯМ PERFOSKIN COMPLEX

Ю.В. Андрашко[1], І.О. Андрашко[2,3], Р.Р. Яремкевич[3]

[1] Ужгородський національний університет, [2] Лікувально-діагностичний центр «Естімед», [3] Лікувально-діагностичний центр «Асклепій»

Резюме

Процедура мікроголкової редермалізації шкіри базується на комплексній дії мікроголкової терапії (індукція синтезу колагену) і відновлювальному ефекті редермалізації (використанні комбінації гіалуронової та бурштинової кислот). Основна відмінність від традиційного мікронідлінгу полягає в можливості вводити препарат одномоментно з проколами, що забезпечує рівномірне і повне надходження активних речовин в дерму.

Дана процедура продемонструвала свою ефективність у корекції естетичних проблем різних ділянок шкіри тіла - стрій у ділянці живота, стегон і сідниць, вікові зміни шкіри тильної поверхні рук, ділянки шиї і декольте, а також ділянок шкіри колін.

Ключові слова: *шкіра тіла, стрії, мікронідлінг, мікроголкова терапія, редермалізація, гіалуронова кислота, бурштинова кислота, мікроголковаа редермалізація тіла.*

A NEW LOOK AT THE POSSIBILITIES OF MICRONEEDLING: MICRONEEDLE OF DIFFERENT PARTS OF THE BODY SKIN REDERMALIZATION USING PERFOSKIN COMPLEX

Yu.V. Andrashko[1], I.O. Andrashko[2,3], R.R. Yaremkevych[3]

[1]Uzhhorod National University, [2]Estimed Medical Diagnostic and Treatment Center, [3]Asklepion Medical Diagnostic and Treatment Center

Abstract

Body microneedling redermalization procedure is based on the complex action of classic microneedling and the restorative effect of redermalization (using a combination of hyaluronic and succinic acids). The main difference from traditional microneedling lies in the ability to inject the active ingredients simultaneously with punctures, which ensures an equal and full flow of active substances into the dermis.

This procedure has shown its effectiveness in correcting the aesthetic problems of various parts of the body - striaes on the abdomen, hips and buttocks, skin age-related changes of the back hand surface, neck and décolletage, and skin of the knees.

Key words: *body skin, striaes, microneedling, redermalization, hyaluronic acid, succinic acid, body microneedling redermalization.*

Сведения об авторах:

Андрашко Юрий Владимирович – *д-р мед. наук, заведующий кафедрой кожных и венерических заболеваний Ужгородского национального университета*

Волошина-Андрашко Инга Александровна – *врач-дерматолог-косметолог, директор лечебно-диагностического центра «Асклепий», Клиники эстетической медицины «Эстимед», Ужгород*

Яремкевич Роман Романович – *дерматовенеролог, главный врач клинической базы Ужгородского национального университета – медицинского центра «Асклепий»*

ЭФФЕКТИВНОЕ РЕШЕНИЕ ПРОБЛЕМ:

- растяжек
- постакне, рубцов
- гиперпигментации
- сниженного тонуса и эластичности кожи

МИКРОИГОЛЬЧАТАЯ РЕДЕРМАЛИЗАЦИЯ

HYALUAL®
INSTITUTE